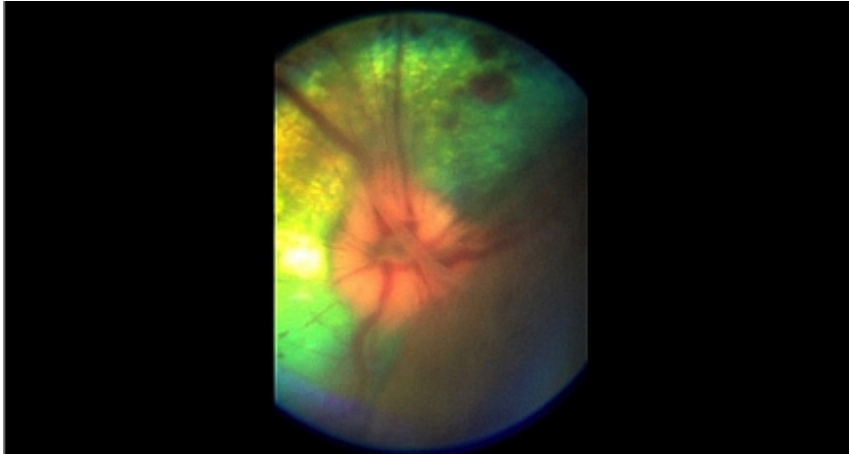


# Odklejenie siatkówki oka u psa



dr hab. n. wet. Marcin Lew

[Film](#)

przedstawia pourazową ablację siatkówki z licznymi wynaczynieniami podsiatkówkowymi oraz obrzękiem dysku nerwu wzrokowego u 6 letniego psa rasy maltańczyk. Opisane objawy stały się przyczyną, potwierdzonej badaniami ERG, pełnej ślepoty w przedstawionym przypadku. Rokowania dotyczące powrotu widzenia, ze względu na zakres i stopień zmian są niepomyślne.