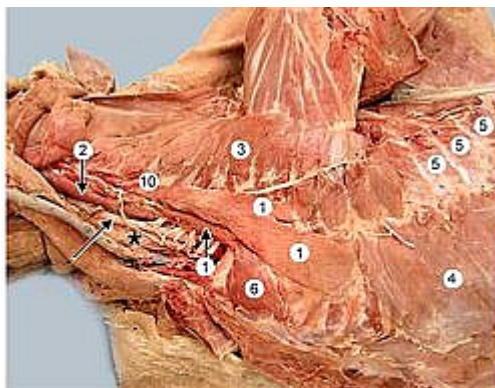


# WikiVet to ogólnościowa baza wiedzy weterynaryjnej dostępnej on-line



The thoracic limb is abducted. Identify the *scalenus m.* (1) which has three parts. By pulling ribs forward, the *scalenus m.* acts as a muscle of inspiration. The *longus capitis m.* (2) runs on the ventrolateral surface of cervical vertebrae. The *longus colli m.*, hidden by common carotid a. (arrow) and esophagus (asterisk), is medial to *longus capitis m.*

Other pertinent muscles include: *serratus ventralis* (3), *external abdominal oblique* (4), *external intercostal muscles* (5), and *rectus thoracis* (6).

## WikiVet

to ogólnościowy projekt współpracy na rzecz rozwoju budowy weterynaryjnej bazy kompleksowej wiedzy dostępnej on-line.

Celem jest, aby objąć całą treść nauczania.

Aby uzyskać dostęp do wszystkich treści na stronach WikiVet lub edycji wymagana jest rejestracja, która jest bezpłatna, w celu zapewnienia, że treści te są wykorzystywane tylko przez ludzi związanych z zawodem lekarza weterynarii.

[Więcej:](#)